

Penatalaksanaan Enam Kasus Aspirasi Benda Asing Tajam di Saluran Trakheobronkial

Puspa Zuleika, Abla Ghanie

Bagian Telinga Hidung Tenggorok Bedah Kepala Leher
Fakultas Kedokteran Universitas Sriwijaya/RSUP Dr. Mohammad Hoesin Palembang

Email: puspazuleika@yahoo.com

Abstrak

Latar Belakang: Aspirasi benda asing ialah masuknya benda yang berasal dari luar tubuh atau dari dalam tubuh yang dalam keadaan normal tidak ada ke saluran pernafasan. Aspirasi benda tajam di saluran trakheobronkial merupakan permasalahan yang cukup sering terjadi dan meningkat beberapa tahun terakhir seiring dengan peningkatan penggunaan jarum pentul, terutama pada wanita muda dan remaja perempuan. Aspirasi benda asing tajam berpotensi menimbulkan komplikasi serius, seperti distress pernapasan akut, atelektasis, perdarahan, robekan dan infeksi paru, bahkan kematian. Diagnosis aspirasi benda asing tajam dapat ditegakkan melalui anamnesis berupa riwayat tersedak benda asing tajam dan didukung dengan pemeriksaan radiologi berupa gambaran radiopak dari benda asing tajam. **Tujuan:** Mempresentasikan serial kasus aspirasi benda asing tajam di saluran trakeobronkial. **Kasus:** Lima kasus aspirasi benda asing tajam jarum pentul dan satu kasus prolong aspirasi benda tajam paku payung plastik di saluran trakeobronkial, **Kesimpulan:** Dilaporkan lima kasus aspirasi benda asing tajam jarum pentul dan satu kasus prolong aspirasi benda tajam paku payung plastik di saluran trakeobronkial, yang berhasil ditatalaksana dengan bronkoskopi kaku

Kata kunci: benda asing tajam, saluran trakheobronkial, bronkoskopi

Abstract

Background: Foreign body aspirations is aspirate objects originating from outside the body or inside the body that in normal circumstances there is not in respiratory tract. Sharp object aspiration in the tracheobronchial tree is a problem that is quite common and increased in recent years along with the increased use of pin, especially in young women and girls. Sharp object aspiration is potentially cause serious complication, such as acute respiratory distress, atelectasis, bleeding, tears and infection of the lung, and even death. Diagnose of sharp object aspiration can be enforced through anamnesis from a history taking of choking sharp object and supported by radiological examination such as radiopaque picture of sharp object. **Objective:** Presenting series of cases of sharp object aspiration in the tracheobronchial tree. **Case:** Five cases of sharp object aspiration is pin aspiration and one case is prolong plastic push pin aspiration in tracheobronchial tree. **Conclusion:** It is reported five cases of sharp object aspiration is pin aspiration and one case is prolong plastic push pin aspiration in tracheobronchial tree, which is successfully treated by rigid bronchoscopy.

Key words: sharp foreign body aspiration, tracheobronchial tree, bronchoscopy

1. Pendahuluan

Aspirasi benda asing ialah masuknya benda yang berasal dari luar tubuh atau dari dalam tubuh yang dalam keadaan normal tidak ada ke saluran pernafasan.^{1,2} Benda asing pada saluran nafas merupakan keadaan emergensi yang memerlukan penanganan segera. Keterlambatan penanganan dapat meningkatkan terjadinya komplikasi bahkan kematian.^{1,2} Aspirasi benda asing di bronkus sering menyebabkan gangguan pernafasan dan merupakan penyebab morbiditas dan mortalitas karena dapat mengakibatkan gangguan nafas akut, penyakit paru kronis dan bahkan kematian. Umumnya terjadi pada anak usia antara 6 bulan sampai 4 tahun dengan puncaknya pada umur 1-2 tahun. Diperkirakan aspirasi benda asing bertanggung jawab terhadap 7% kematian mendadak pada anak dibawah usia 4 tahun. Di Amerika Serikat, pada tahun 2006 terdapat 4100 kasus (1.4 per 100.000) kematian anak yang disebabkan aspirasi benda asing di jalan nafas.^{2,3}

Saat ini aspirasi benda asing tajam berupa jarum pentul cukup sering dijumpai pada wanita yang mengenakan jilbab atau kain penutup kepala lainnya, namun tidak tepat menempatkan jarum pentul untuk merapatkan jilbab ke mulut sehingga menyebabkan aspirasi benda asing aksidental.^{4,5}

Diagnosis dan penatalaksanaan merupakan poin penting yang harus dilakukan untuk mencegah mortalitas dan komplikasi pada kasus aspirasi benda asing, permasalahan utama ditekankan pada diagnosis akurat dan tepat waktu dan pengangkatan benda asing secara aman. Diagnosis meliputi anamnesis yang baik, pemeriksaan fisik dan pemeriksaan radiologi penting untuk menegakkan diagnosis aspirasi benda asing pada saluran nafas, tapi sering kali masih merupakan suatu masalah karena tanda dan gejala tidak khas. Kasus aspirasi benda asing sering terjadi salah diagnosis oleh dokter karena episode tercekik awal tidak diketahui dan gejala lanjut aspirasi benda asing menyerupai kondisi lain, seperti

asma, pneumonia rekuren, infeksi saluran pernapasan atas, dan batuk persisten.⁵

Manifestasi klinis aspirasi benda asing bervariasi, dapat berubah seiring dengan perjalanan waktu dan dapat diinterpretasikan berbeda oleh pemeriksa yang berbeda. Aspirasi benda asing dapat menyebabkan asfiksia, rasa tercekik, batuk paroksismal dengan disertai *distress* pernafasan, mengi, takipnea dan dispnea. Setelah episode akut, manifestasi klinis bervariasi dari gejala dan tanda minimal hingga gejala obstruksi jalan napas total. Foto toraks merupakan modalitas utama untuk diagnosis benda asing padat atau logam di saluran takeobronkial juga berguna untuk menentukan lokasi benda asing dan menilai apakah telah terjadi komplikasi respirasi.^{2,4-6,9} Keterlambatan diagnosis menyebabkan kelainan patologis paru kronik tanpa didahului oleh gagal napas akut dan pembentukan granuloma intrabronkial. Aspirasi benda asing juga dapat menyebabkan jejas paru kronik jika tidak ditatalaksana dengan cepat.^{2,6}

Penatalaksanaan benda asing saluran napas membutuhkan berbagai metode penatalaksanaan dapat dilakukan tindakan berupa laringoskopi, bronkoskopi fiberoptik fleksibel, bronkoskopi kaku dan torakotomi. Penggunaan bronkoskopi dalam penatalaksanaan kasus ini menurunkan tindakan pembedahan torakotomi. Bronkoskopi kaku merupakan baku emas penatalaksanaan aspirasi benda asing pada percabangan trakeobronkial yang tampak secara langsung. Bronkoskop kaku merupakan pilihan untuk ekstraksi benda asing yang teraspirasi pada anak karena ventilasi lebih terjamin karena mempunyai konektor yang dihubungkan dengan oksigen, lebih mudah untuk melakukan tindakan dan bisa untuk mengatasi perdarahan. Intervensi awal menggunakan bronkoskop kaku diikuti dengan ekstraksi menggunakan cunam (*grasping forcep*) atau ekstraktor magnetik memungkinkan pengangkatan benda asing dengan mudah dan aman. Penanganan benda asing tajam secara teliti dapat mencegah komplikasi dan morbiditas. Kegagalan pengangkatan benda asing akibat impaksi, terutama benda asing

logam dengan ujung tajam memerlukan terapi torakotomi.^{1,5,9}

Jenis benda asing tajam yang dijumpai adalah jarum pentul pada remaja wanita (85,7%) dan jarum suntik pada remaja laki-laki (14,3%). Aspirasi jarum pentul menyumbang 2,7% dari seluruh kasus aspirasi benda asing.^{1,7} Di Indonesia, Departemen THT-KL FKUI RSCM Sub Departemen Bronko-esofagologi dari bulan Januari 2002 sampai Agustus 2004, tercatat 43 kasus aspirasi yang telah dilakukan tindakan bronkoskopi. Di Bagian THT-KL FKU dan RS M. Jamil Padang selama periode Januari 2009 sampai Maret 2010 tercatat 8 kasus aspirasi benda asing yang telah dilakukan tindakan bronkoskopi.^{3,7} Berdasarkan data rawat inap pasien THT di rumah sakit dr. Muhammad Hoesin Palembang dari Januari 2013 sampai Maret 2015 didapatkan 19 kasus aspirasi benda asing trakeobronkial terdiri dari 2 kasus pada dewasa dan 17 kasus pada anak, dari 17 kasus pada anak terdapat aspirasi benda asing tajam sebanyak 6 kasus.

Distribusi lokasi benda asing saluran napas lebih sering dijumpai pada bagian proksimal (90%) dibandingkan bagian distal. Benda asing saluran napas lebih sering dijumpai pada sistem bronkus kanan (52%).^{1,3} Al-Sarraf, dkk melaporkan bahwa predileksi tersering tersangkutnya benda asing di saluran nafas adalah bronkus utama kanan (32%) diikuti oleh bronkus utama kiri (23%), lobus kanan bawah (17%), trakea (17%) dan lobus kiri bawah (11%).⁵ Jaiswal, dkk juga melaporkan bahwa benda asing saluran napas lebih banyak dijumpai di bronkus utama kanan (42-70%), disusul dengan bronkus utama kiri (18,7-32,6%), trakea (27,5%), bronkus segmental kanan (22%), laring (1-7,5%) dan bronkus segmental kiri (3%).⁸ Hal ini disebabkan oleh bronkus kanan hampir membentuk garis lurus dengan trakea, sedangkan bronkus kiri membuat sudut dengan trakea. Selain itu, bronkus kanan mempunyai ukuran dan aliran udara lebih besar.^{1,3,5,9}

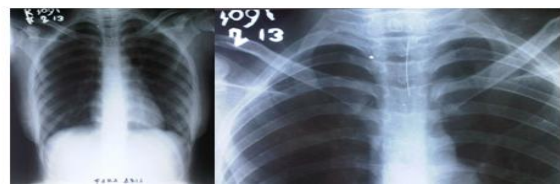Berbeda dengan individu dewasa, benda asing yang teraspirasi cenderung terperangkap

di bagian tengah dalam trakea (53%) atau distal karina (47%). Sebagian besar benda asing melewati pita suara dan masuk ke cabang trakeobronkial. Hanya 12% benda asing yang mengalami impaksi di laring.⁶

Laporan Kasus

Kasus I

Anak perempuan berumur 13 tahun datang ke Poli THT-KL RSMH pada tanggal 11 Februari 2013 jam 10.25 wib, diantar keluarganya dengan keluhan utama tersedak jarum pentul. Dari anamnesis didapatkan bahwa pasien tersedak jarum pentul 1 jam smrs saat sedang olah raga menggigit jarum pentul untuk memperbaiki jibabnya, tiba-tiba jarum pentul tersedak secara tidak sengaja. Pemeriksaan fisik dalam batas normal. Pemeriksaan telinga, hidung, tenggorok tidak ditemukan kelainan. Rontgen foto thorak PA dan lateral pada tanggal 11 Februari 2013 menunjukkan bayangan radioopak berbentuk garis menyerupai jarum pentul di trakea setinggi vertebra servikal enam. Dari pemeriksaan laboratorium didapatkan kesan dalam batas normal. Ditegaskan diagnosa benda asing jarum pentul di trakea setinggi vertebra servikal enam.



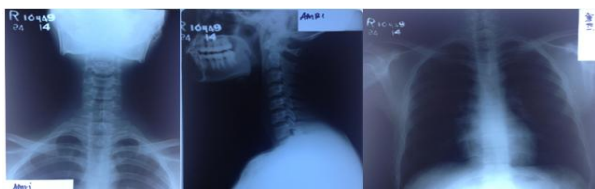Gambar 1. Rontgen thorak Postero Anterior

Bronkoskopi dilakukan pada tanggal 11 Februari 2013 jam 16.00 WIB. Benda asing berhasil dikeluarkan berupa jarum pentul dengan panjang 3,5 cm. Pasien dirawat di bangsal THT, diberi terapi IVFD RL + Ketorolak 1 amp 15 tetes/menit, injeksi Cefotaxime 2 x 1 gram, injeksi tetagram 250 iu im, injeksi Metil prednisolon 2 x 125 mg. Pasien diobservasi selama 24 jam pasca tindakan, tidak ada keluhan sesak nafas, batuk, demam, tidak terdapat krepitasi maupun tanda-

tanda pneumothorak. Pasien dipulangkan setelah 2 hari pasca tindakan disertai pemberian antibiotika peroral.

Kasus II

Anak laki-laki berumur 13 tahun datang ke IGD RSUP Dr.M. Hoesin Palembang pada tanggal 24 April 2014 jam 10.30 wib, diantar oleh keluarganya dengan keluhan utama tersedak jarum pentul. Dari anamnesis didapatkan bahwa pasien tersedak jarum pentul pada tanggal 24 April 2014. Pada pemeriksaan fisik dalam batas normal. Pada pemeriksaan telinga, hidung, tenggorok tidak ditemukan kelainan. Rontgen foto thorak PA dan servikal *soft tissue* AP dan lateral yang dilakukan pada tanggal 24 April 2014 menunjukkan bayangan radioopak berbentuk garis lurus menyerupai jarum pentul setinggi vertebra servikal 6-7. Dari pemeriksaan laboratorium didapatkan kesan dalam batas normal. Ditegaskan diagnosa benda asing jarum pentul di trakea setinggi vertebra servikal 6 - 7.



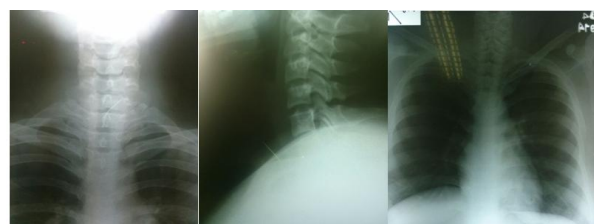Gambar 2. Rontgen servikal soft tissue AP + Lateral & Thorak PA

Bronkoskopi dilakukan pada tanggal 24 April 2014 jam 17.00 WIB. Benda asing berhasil dikeluarkan berupa jarum pentul dengan panjang 3,5 cm. Pasien dirawat di bangsal THT, diberi terapi IVFD RL + Ketorolak 1 amp 15 tetes/menit, injeksi Ceftriakson 2 x 1 gram, injeksi ATS 1500 iu i.m, injeksi Metil prednisolon 2 x 125 mg. Pasien diobservasi selama 24 jam pasca tindakan, tidak ada keluhan sesak nafas, batuk, demam, tidak terdapat krepitasi maupun tanda-tanda pneumothorak. Tanggal 25 April 2014 dilakukan pemeriksaan rontgen foto toraks PA dan lateral untuk evaluasi dengan hasil dalam

batas normal. Pasien dipulangkan setelah 1 hari pasca tindakan disertai pemberian antibiotika peroral.

Kasus III

Anak perempuan berumur 14 tahun datang ke instalasi gawat darurat RSMH pada tanggal 03 September 2014 pukul 20.46 WIB, di rujuk dari RSUD Raden Mat Taher dan diantar oleh keluarganya dengan keluhan utama tersedak jarum pentul warna biru. Dari anamnesis didapatkan bahwa pasien tersedak jarum pentul pada tanggal 02 September 2014 jam 13.00 WIB, saat pasien memakai jilbab memegang jarum dengan mengigit jarum pentul dan tersedak. Pasien sebelumnya dirawat di RSUD Jambi dilakukan pemeriksaan rontgen didapatkan jarum pentul pada saluran nafas, dilakukan tindakan pengambilan jarum pentul (± 18 jam yl) namun tidak berhasil dan pemberian injeksi anti tetanus. Pasien tiba di IGD RSMH dengan keluhan sakit tenggorok dan batuk. Tidak ditemukan keluhan sesak nafas, riwayat kebiruan, batuk hilang timbul (+). Pada pemeriksaan fisik dalam batas normal. Pada pemeriksaan telinga, hidung, tidak ditemukan kelainan. Tenggorok didapatkan faring posterior hiperemis.



Gambar 3. Rontgen polos Torak PA dan Soft Tissue AP dan Lateral

Pada rontgen foto thorak PA dan lateral yang dilakukan pada tanggal 03 September 2014 menunjukkan bayangan radioopak berupa garis yang membengkok menyerupai jarum pentul setinggi vertebra servikal 5-7. Dari pemeriksaan laboratorium didapatkan kesan jumlah leukosit 18.200 /mm³, lain-lain dalam batas normal. Ditegaskan diagnosa

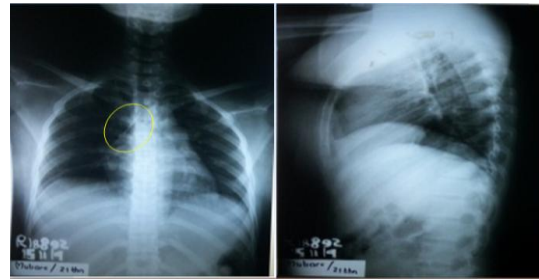
benda asing jarum pentul di trakea setinggi vertebra servikal 5-7.

Pada tanggal 4 september 2014 dilakukan tindakan bronkoskopi dengan anestesi umum. Benda asing berhasil dikeluarkan berupa jarum pentul dengan panjang 3,5 cm. Setelah berhasil dikeluarkan, dievaluasi kembali dengan menggunakan bronkoskop, tampak hiperemis, laserasi minimal, edema minimal tampak darah minimal dan sekret dilakukan penghisapan dengan alat penghisap, tak tampak perdarahan aktif.

Pasien dirawat di bangsal THT, diberi terapi IVFD RL + Ketorolak 1 amp 15 tetes/menit, injeksi Ceftriakson 2 x 1 gram, injeksi Metil prednisolon 2 x 125 mg, injeksi Ranitidin 2 x 50 mg. Pasien diobservasi selama 24 jam pasca tindakan, tidak ada keluhan sesak nafas, batuk, demam, tidak terdapat krepitasi maupun tanda-tanda pneumothorak. Pasca tindakan, tanggal 5 September 2014 dilakukan pemeriksaan rontgen foto toraks PA dan lateral untuk evaluasi dengan hasil dalam batas normal. Pasien dipulangkan setelah 2 hari pasca tindakan disertai pemberian antibiotika peroral.

Kasus IV

Perempuan berumur 22 tahun datang ke IGD THT-KL RSMH pada tanggal 15 November 2014 jam 23.45 wib, diantar keluarga dengan keluhan utama jarum pentul tersedak. Dari anamnesis didapatkan bahwa jarum pentul tersedak sejak 7 jam smrs. Batuk hilang timbul (+), sesak nafas minimal. Pada pemeriksaan fisik didapatkan hasil dalam batas normal. Pemeriksaan telinga, hidung, tenggorok tidak ditemukan kelainan. Rontgen foto thorak PA dan lateral yang dilakukan pada tanggal 15 November 2014 menunjukkan thorak dalam batas normal tampak bayangan radioopak berbentuk garis menyerupai jarum pentul pada bronkus kanan setinggi vertebra torakal 1-2. Dari pemeriksaan laboratorium didapatkan kesan dalam batas normal. Ditegaskan diagnosa benda asing jarum pentul bronkus kanan vertebra torakal 1-2.



Gambar 4. Rontgen Thorak PA dan Lateral.

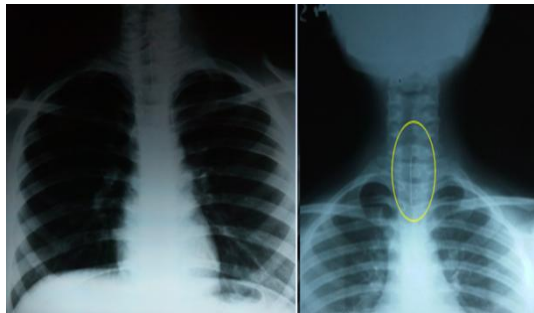
Bronkoskopi dilakukan pada tanggal 16 November 2014. Terlihat benda asing berupa jarum pentul tertancap mukosa daerah karina dengan posisi arah yang tajam menghadap proksimal dan bulatan (tumpul) menghadap ke distal didaerah bronkus kanan. Lalu dicoba dilakukan ekstraksi benda asing dengan menggunakan forcep alligator. Benda asing berhasil dikeluarkan berupa jarum pentul pentul berwarna ungu dengan panjang 3,5 cm.

Pasien dirawat di bangsal THT, diberi terapi IVFD RL + Ketorolak 1 amp 20 tetes/menit, injeksi Ceftriaxon 2 x 1 gram, injeksi Metil prednisolon 2 x 125 mg. Pasien diobservasi selama 24 jam pasca tindakan, tidak ada keluhan sesak nafas, batuk, demam, tidak terdapat krepitasi maupun tanda-tanda pneumothorak. Pasien dipulangkan setelah 2 hari pasca tindakan disertai pemberian antibiotika peroral.

Kasus V

Anak perempuan berumur 13 tahun datang ke IGD THT-KL RSMH pada tanggal 24 Desember 2014. Dari anamnesis didapatkan bahwa pasien tersedak jarum pentul 2 jam smrs. Awalnya pasien menggigit jarum pentul untuk membuka jilbab, tiba-tiba jarum pentul tersedak secara tidak sengaja. Pemeriksaan fisik didapatkan dalam batas normal. Pada pemeriksaan telinga, hidung, tenggorok tidak ditemukan kelainan. Rontgen foto thorak PA dan lateral yang dilakukan pada tanggal 24 Desember 2014 menunjukkan torak dalam batas normal, tampak bayangan radioopak berbentuk garis menyerupai jarum pentul di trakea setinggi vertebra servikal 7. Dari pemeriksaan laboratorium didapatkan kesan

dalam batas normal. Ditegakkan diagnosa benda asing jarum pentul di trakea setinggi vertebra servikal 7.



Gambar 5. Rontgen Thorak PA.

Bronkoskopi dilakukan pada tanggal 25 Desember jam 08.00 WIB. Terlihat benda asing berupa jarum pentul dengan posisi arah yang tajam menghadap proksimal dan bulatan (tumpul) berwarna biru menghadap ke distal, dilakukan ekstraksi benda asing dengan menggunakan forcep alligator. Benda asing berhasil dikeluarkan berupa jarum pentul dengan panjang 3,5 cm.

Pasien dirawat di bangsal THT, diberi terapi IVFD RL + Ketorolak 1 amp 20 tetes/menit, injeksi Ceftriaxon 2 x 1 gram, injeksi Metil prednisolon 2 x 125 mg. Pasien diobservasi selama 24 jam pasca tindakan, tidak ada keluhan sesak nafas, batuk, demam, tidak terdapat krepitasi maupun tanda-tanda pneumothorak. Pasien dipulangkan setelah 2 hari pasca tindakan disertai pemberian antibiotika peroral.

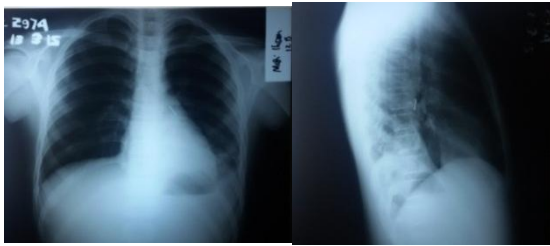
Kasus VI

Anak laki-laki berusia 13 tahun dengan alamat di luar kota Palembang, datang ke klinik THTKL RSMH Palembang pada tanggal 14 Maret 2015 dengan keluhan tersedak paku kecil yang dimainkan di mulut sejak dua minggu smrs. Saat tersedak pasien langsung terbatuk, nyeri daerah leher tidak dijumpai, sesak nafas tidak dijumpai, nyeri dada ada terutama saat menarik nafas, namun pasien masih dapat beraktifitas, makan dan minum seperti biasa. Sepuluh hari smrs, pasien mengeluh batuk hilang timbul,

terutama bila pasien banyak bicara, dan beraktifitas, nyeri dada dan perut terutama saat menarik nafas, demam tidak terlalu tinggi, hilang timbul, sesak nafas tidak dijumpai, kemudian pasien berobat ke bidan dan dilakukan pemeriksaan USG perut dan dikatakan tidak ditemukan paku yang dimaksud, pasien diberi obat batuk dan tablet. Pasien disarankan oleh bidan ke puskesmas, setelah di puskesmas pasien dirujuk ke RSUD setempat.

Satu minggu smrs, pasien berobat ke RSUD setempat, dirawat oleh bagian bedah, selama perawatan pasien dilakukan pemeriksaan rontgen dada dan diketahui ada benda asing paku di saluran nafas, setelah 3 hari dirawat keluhan batuk semakin sering dan mengganggu aktifitas, nyeri menelan tidak dijumpai, nyeri leher tidak dijumpai, sesak nafas tidak dijumpai, kemudian pasien dirujuk ke poliklinik RSMH. Tiga hari smrs pasien berobat ke bagian bedah RSMH dengan keluhan demam tidak begitu tinggi, batuk semakin sering, nyeri dada tidak dijumpai, sesak nafas tidak dijumpai, kemudian dilakukan pemeriksaan rontgen dada, kemudian pasien dikonsulkan ke bagian THT. Satu hari smrs pasien berobat ke bagian THT atas saran bagian bedah RSMH, dengan keluhan saat ini demam tidak terlalu tinggi, batuk semakin bertambah sering dan disertai sesak sebentar setelah batuk, sesak berkurang jika pasien tidur miring ke kiri. nyeri perut ada terutama jika batuk. Batuk berdarah tidak dijumpai. Riwayat batuk lama atau sesak sebelumnya disangkal. Riwayat imunisasi lengkap.

Pada pemeriksaan fisik didapatkan pulmo dekstra dalam batas normal, pulmo sinistra pada inspeksi statis dan dinamis pergerakan simetris, palpasi stemfremitus meningkat, perkusi redup di lapangan bawah, auskultasi vesikuler (+) menurun, ronkhi (+) basah kasar terutama di lapangan bawah, wheezing (-). Stridor dan retraksi tidak dijumpai. Pada pemeriksaan telinga, hidung, tenggorokan dalam batas normal.



Gambar 6. Rontgen Thorak PA.

Pada rontgen toraks tampak benda asing pada bronkus sinistra setinggi costae VII, tampak infiltrasi pada lapangan pulmo sinistra, sudut kostofrenikus pulmo sinistra tumpul, pulmo dekstra normal, cor normal, tulang dan jaringan lunak normal. Dilakukan pemeriksaan darah rutin dan kimia darah, leukosit $31.500/\text{mm}^3$, lain-lain dalam batas normal. Pasien MRS dan direncanakan dilakukan bronkoskopi rigid pro ekstraksi corpus alienum (paku) di bronkus sinistra dalam general anestesi. Pasien diberikan terapi IVFD RL gtt xx/m, ampicillin 3x1gr iv (*skintest* dahulu), metilprednisolon 2x62,5mg iv, ambroksol 3x1C, O₂ 2L/m jika perlu. Tanggal 16 maret 2015 dilakukan bronkhoskopi dalam general anestesi. Scope didorong masuk hingga tampak cabang bronkus kiri, setelah dievaluasi tampak jaringan granulasi dan sekret yang setelah dibersihkan terlihat ujung runcing paku mengarah ke proksimal (atas) dengan ujung bawah paku terlindungi oleh mukosa bronkus yang edema, dengan cunam aligator korpis alienum tersebut ditarik secara perlahan, paku dikeluarkan bersamaan dengan scope bronkoskopi. Didapatkan korpis alienum terekstaksi dengan utuh. Evaluasi ulang dengan scope bronkoskop hingga mencapai bronkus kiri, tampak perdarahan di tempat corpus alienum tersangkut sebelumnya. Didapatkan benda asing berupa paku kecil sedikit berkarat dengan pangkal berwarna merah. Post operasi pasien mendapat terapi IVFD RL gtt xx/m, ampicillin 3x1 gr iv, metilprednisolon 3x62,5mg iv, ambroksol 3x1C, nebulizer NaCl 0,9% 3x2cc, tetagam 250 IU im.

Hari pertama post operasi didapatkan keluhan sesak (-), batuk (+) berkurang. Pemeriksaan fisik didapatkan pulmo dekstra dalam batas normal. Pulmo sinistra pada inspeksi statis dan dinamis pergerakan simetris, palpasi stemfremitus meningkat, perkusi redup di lapangan bawah berkurang, auskultasi vesikuler (+) menurun, ronkhi (+) basah kasar terutama di lapangan bawah, wheezing (-). Terapi diteruskan. Hari kedua post operasi sesak (-), batuk (+) semakin berkurang. Pemeriksaan fisik didapatkan pulmo dekstra dalam batas normal. Pulmo sinistra pada inspeksi statis dan dinamis pergerakan simetris, palpasi dan perkusi dalam batas normal, auskultasi vesikuler (+) normal, ronkhi (+) basah kasar di lapangan bawah pulmo sinistra berkurang, wheezing (-). Dilakukan rontgen toraks, didapatkan kesan suspek TB paru disertai pleuritis sinistra, dibandingkan foto rontgen sebelumnya tidak tampak proyeksi benda asing radioopak di bronkus utama sinistra. Pasien dikonsulkan ke bagian anak didapatkan hasil berdasarkan skoring TB didapatkan batuk lama tidak ada, demam di malam hari tidak ada, gizi baik, pembesaran KGB (-), pasien disarankan pemeriksaan mantoux test dan sputum BTA, dan acc untuk rawat jalan. Pasien dipulangkan dengan terapi cefadroxil 2x500mg, ambroksol 3x1C, metilprednisolon 3x4mg (tapering off).

Diskusi

Dilaporkan enam kasus benda asing tajam di saluran trakheobronkial, terdiri dari lima kasus benda asing jarum pentul dan satu kasus benda asing paku payung plastik. Aspirasi benda asing tajam sering dijumpai pada anak praremaja dan remaja. Elmustafa, dkk melaporkan 14 kasus aspirasi benda asing tajam yang terjadi pada remaja di Sudan antara tahun 2004-2007.¹⁰ Gill, dkk melaporkan bahwa aspirasi benda asing jarum pentul kebanyakan terjadi pada perempuan, terutama remaja.⁷

Eroglu, dkk melaporkan bahwa dari 357 kasus aspirasi benda asing trakeobronkial, benda asing yang paling sering dijumpai

adalah jarum (35%) di mana jarum pentul memiliki persentase tertinggi (33,6%).¹¹ Rizk, dkk (2014) melaporkan terdapat 83 kasus aspirasi jarum pentul pada wanita Mesir antara tahun 2001-2006.⁴ Al-Sarraf, dkk (2009) melaporkan bahwa antara tahun 1996-2008, dilaporkan 35 kasus aspirasi jarum pentul di Kuwait dengan kecenderungan peningkatan insidens setiap tahunnya.⁵ Ragab, dkk (2007) melaporkan 20 kasus aspirasi jarum pentul saluran napas pada wanita usia muda di Timur Tengah.¹ Di RSMH Palembang dilaporkan enam kasus aspirasi benda asing tajam periode Januari 2013– Maret 2015. Dari beberapa penelitian, seluruh kasus aspirasi jarum pentul terjadi pada perempuan dengan rentang umur 8-35 tahun dengan rata-rata umur berkisar antara 13,42-16 tahun.^{1,4,5,10,12} Kepustakaan juga menyebutkan bahwa benda asing tajam yang sering dijumpai pada remaja laki-laki adalah jarum suntik.¹⁰

Dari pemeriksaan foto toraks keenam kasus tersebut menunjukkan bayangan radioopak berbentuk garis lurus, dimana pada kasus satu, dua, tiga dan lima terletak di trakhea setinggi vertebra servikal 5-7, sedang pada kasus empat benda asing tajam terletak di bronkus kanan setinggi vertebra thorakal 1-2 dan pada kasus enam benda asing tajam terletak bronkus kiri setinggi costae VII. Hal ini sesuai dengan hasil penelitian Ilan, dkk. Ilan, dkk (2012) menyatakan bahwa kebanyakan jarum pentul teraspirasi masuk ke dalam trakea (42%) disusul dengan bronkus utama dan bronkiolus kiri (30%) serta bronkus utama dan bronkiolus kanan (27%).¹² Penelitian lain juga menyatakan bahwa aspirasi jarum pentul lebih banyak terjadi di bronkus utama kiri karena fenomena Bernoulli. Batuk, tertawa atau berbicara menciptakan tekanan negatif. Diameter bronkus kiri yang lebih sempit dibandingkan bronkus kanan menyebabkan tekanan negatif lebih sering terjadi di cabang bronkus kiri. Efek Bernoulli ini lebih memberikan pengaruh lebih besar dibandingkan posisi anatomis bronkus kanan yang lebih vertikal pada kasus aspirasi benda asing tajam.^{1,10,}

Pada kasus tiga dan enam terdapat perbedaan dibanding kasus yang lain, dimana pada kasus tiga pasien merasakan sakit tenggorokan setelah 18 jam dari onset kejadian dengan kegagalan satu kali percobaan ekstraksi benda asing sehingga memerlukan tindakan bronkoskopi kaku sebanyak dua kali. Hal ini sesuai dengan beberapa penelitian lainnya. Rizk, dkk (2014) melaporkan bahwa dari 83 pasien aspirasi jarum pentul yang dilakukan bronkoskopi kaku, 78 (94%) jarum pentul berhasil diekstraksi di mana 67 kasus (80%) hanya memerlukan satu kali bronkoskopi kaku dan 11 kasus memerlukan percobaan ulang bronkoskopi kaku.⁴ Ilan, dkk (2012) melaporkan bahwa dari 25 pasien yang diekstraksi dengan bronkoskopi, 20 kasus (80%) berhasil ditatalaksana dengan bronkoskopi kaku, 3 kasus (12%) berhasil ditatalaksana bronkoskop kaku dengan panduan fluoroskopi, dan 2 (8%) kasus memerlukan torakotomi.¹² Elmustafa, dkk (2009) melaporkan bahwa dari 12 kasus aspirasi jarum pentul, 11 kasus (91,67%) berhasil diekstraksi dengan satu kali percobaan bronkoskop kaku.¹⁰ Pasien ini mulai memasuki fase pulmonum dengan gejala yang tergantung pada derajat sumbatan bronkus akibat granulasi ringan di sekitar jarum pentul dapat menyebabkan ketidaknyamanan pada pasien pada tahap lanjut.^{5,10} Pemeriksaan laboratorium pada kasus tiga menunjukkan peningkatan jumlah leukosit dimana kemungkinan leukositosis disebabkan oleh telah timbul komplikasi berupa infeksi trakeobronkial akibat penundaan ekstraksi benda asing dan kegagalan percobaan ekstraksi awal.

Pada kasus enam terjadi keterlambatan diagnosis dan penanganan aspirasi benda asing tajam selama lebih kurang dua minggu setelah riwayat tersedak sehingga terjadi infeksi sekunder pada pasien, dimana terdapat kelainan pada pemeriksaan fisik di lapangan paru kiri, rontgen thoraks dan peningkatan leukosit sebesar 31.500/mm³. Subha dkk pada tahun 2009 melaporkan di Cina didapatkan sekitar 28.7% diagnosis aspirasi benda asing

dilaporkan setelah 7 hari dan 6.8% setelah satu bulan¹³. Rentang waktu optimal untuk penegakan diagnosis aspirasi benda asing adalah pada waktu kejadian aspirasi sampai 24 jam berikutnya.¹⁴ Pada saat dilakukan bronkioskopi, tampak benda asing paku payung plastik terletak di bronkhus kiri yang ditutupi sekret dan jaringan granulasi serta mukosa bronkhus yang edema sehingga menyulitkan proses pengambilan benda asing tajam tersebut. Hal ini diakibatkan karena prolong aspirasi benda asing di saluran trakheobronkhial mengakibatkan komplikasi berupa supurasi bronkhial, ulserasi bronkhial, pembentukan jaringan granulasi, stenosis bronkhial, peribronkhial dan peritrakheal limfadenopati yang mengakibatkan kompresi bronkhus, pneumonitis, aelectasis, obstructive emphysema, pneumomediastinum, pneumothorax, hemoptisis dan berbagai derajat sumbatan saluran nafas.¹⁵

Keenam pasien pada laporan kasus ini ditatalaksana dengan bronkoskopi kaku. Bronkoskopi kaku merupakan baku emas ekstraksi benda asing yang dapat dilokalisasi melalui pemeriksaan radiologi.^{3,9} Pada pasien ini, dipilih bronkoskop kaku dengan pertimbangan pernapasan lebih terkontrol, oksigenasi adekuat, lumen lebih besar sehingga memudahkan melakukan tindakan dan untuk mengatasi bila terdapat perdarahan.^{9,12}

Daftar Acuan

1. Ragab A, Ebied OM, Zalat S. Scarf pins sharp metallic tracheobronchial foreign bodies: presentation and management. 2007; 71(5): 769–773.
2. Cohen S, Avital A, Godfrey S, Gross M, Kerem E, Springer C. Suspected Foreign Body Inhalation in Children: What Are the Indications for Bronchoscopy? *J Pediatr*. 2009; 1(1): 1-5.
3. Junizaf MH. Benda Asing di Saluran Napas. Dalam: Seopardi EA, Iskandar N, Bashiruddin J, Restuti RD, editor. *Buku Ajar Ilmu Kesehatan Telinga Hidung Tenggorok Kepala & Leher*. Jakarta: Balai Penerbit Fakultas Kedokteran Universitas Indonesia; 2010. h. 259-265.
4. Rizk, Gwely NE, Biron VL, Hamza U. Metallic hairpin inhalation: a healthcare problem facing young Muslim females. *Journal of Otolaryngology - Head and Neck Surgery* 2014; 43(21):1-4.
5. Al-Sarraf N, Eddine HJ, Khaja F, Ayed AK. Headscarf pin tracheobronchial aspiration: a distinct clinical entity. *Interactive CardioVascular and Thoracic Surgery*. 2009; 1(1): 187–190.
6. Ghai A, Wadhwa R, Hooda S, Kamal K, Verma V. Subglottic Foreign Bodies-Two Case Reports. *Anesth, Pain & Intensive Care*. 2008; 12(1): 27-29.
7. Gill SS, Pease RA, Ashwin CJ, Tait NP. Respiratory-aspirated 35-mm hairpin successfully retrieved with a Teflon snare system under fluoroscopic guidance via a split endotracheal tube: a useful technique in cases of failed extraction by bronchoscopy and avoiding the need for a thoracotomy. *The British Journal of Radiology*. 2012; 85: 756-759.
8. Jaiswal AA, Garg AK. Spontaneous Expulsion of Foreign Body (Seewing Machine Needle) From Right Middle Lobe Bronchus - A Rare Case Report. *Journal of Clinical and Diagnostic Research*. 2014; 8(8): 1-2.
9. Fitri F, Prijadi J. Bronkoskopi dan Ekstraksi Jarum Pentul pada Anak *Jurnal Kesehatan Andalas*. 2014; 3(3): 538-544.
10. Elmustafa OM, Osman WN. A clinical experience with sharp bronchial foreign bodies in Sudanese patients. *Sudanese Journal of Public Health* 2009; 4(2): 256-258.
11. Eroglu A, Kurkcuoglu IC, Karaoglanoglu N, Yekeler E, Aslan S, Basoglu A. Tracheobronchial Foreign Bodies: A 10-Year Experience. *Turkish Journal of Trauma & Emergency Surgery* 2003; 9(4): 262-266.
12. Ilan O, Eliashar R, Hirshoren N, Hamdan K, Gross M. Turban Pin Aspiration: New

- Fashion, New Syndrome. *Laryngoscope* 2012; 12(2): 916–919.
13. Shubha AM, Das K. Tracheobronchial foreign bodies in infants. *International Journal of Pediatric Otorhinolaryngology* 2009;73: 1385-89
 14. Huang HD, Fang HY, Chen HC, Wu CY, Cheng CY, Chang CL. Three dimensional computed tomography for detection of tracheobronchial foreign body aspiration in children. *Pediatric surge lat* 2008;24:157-60
 15. Svensso G, Foreign bodies in tracheobronchial tree. Special reference to experience in 97 children. *International J. Paediatr. Otolaryngol* 1985:61:5-17