

## **Pengaruh Pemberian Ekstrak Pare (*Momordica Charantia, L*) Terhadap Struktur Histologi Testis dan Epididimis Tikus Jantan (*Rattus Norvegicus*) Sprague Dawley®**

Siti Cholifah<sup>1</sup>, Arsyad<sup>2</sup>, Salni<sup>3</sup>

1. AKPER Aisyiyah Palembang, Jl. Kolonel H. Burlian Palembang Indonesia
2. Bagian Biologi dan Andrologi Fakultas Kedokteran Universitas Sriwijaya Palembang Indonesia
3. Bagian Biologi Lingkungan Pasca Sarjana Universitas Sriwijaya Palembang Indonesia

efa.taufik@gmail.com

### **Abstrak**

Senyawa aktif yang terdapat dalam pare yaitu kukurbitasin yang termasuk golongan glikosida tripenoid diduga bekerja menghambat perkembangan sel spermatogenik melalui efek sitotoksik dan melalui efek hormonal. Tujuan Penelitian untuk mengukur dan menganalisis berat serta struktur histologis testis dan epididimis tikus jantan (*Rattus Novergicus*) Sprague Dawley® akibat pemberian ekstrak pare (*Momordica charantia, L*). Penelitian ini dilaksanakan pada bulan Maret sampai Agustus tahun 2013 di Laboratorium Bersama PPSUnsri dan membuat preparat histopatologi di laboratorium Patologi Anatomi Rumah Sakit RK. Charitas Palembang sementara untuk hasil pengamatannya dilakukan di Bagian Biologi Kedokteran Universitas Sriwijaya. Rancangan penelitian yang dipakai adalah *Random Alokasi Desain*, menggunakan 24 ekor tikus jantan yang dibagi menjadi 4 kelompok perlakuan yang masing-masing kelompok terdiri atas 6 tikus jantan. Setiap kelompok diberi perlakuan ekstrak Pare 15mg/100gBB, 25mg/100gBB, 50mg/100gBB dan utk kelompok kontrol diberi saline fisiologis, pemberian dilakukan dengan cara sonde oral. Hasil penelitian menunjukkan adanya penurunan rata-rata berat testis dan epididimis, penurunan rata-rata diameter tubulus seminiferus, penurunan rata-rata tebal epitel germinal tubulus seminiferus serta penipisan ketebalan epitel epididimis antara kelompok kontrol dengan kelompok yang diberi ekstrak pare. Tebal epitel germinal tubulus seminiferus pada hasil uji pos hoc tes antara kelompok kontrol dan kelompok perlakuan sama-sama sebesar 0,000 artinya ada perbedaan yang sangat signifikan tebal epitel germinal tubulus seminiferus antara kelompok kontrol dan kelompok perlakuan. Begitupun pada tebal epitel epididimis, pada hasil uji pos hoc test didapatkan nilai p 0,000. Hal ini menunjukkan bahwa perlakuan ekstrak pare dapat menurunkan diameter tubuli dan tebal epitel germinal tubulus seminiferus serta tebal epitel epididimis secara bermakna ( $p= 0,000$ ). Dari hasil penelitian dapat disimpulkan bahwa ekstrak pare dapat menurunkan berat testis, berat epididimis, diameter tubulus seminiferus, tebal epitel germinal tubulus seminiferus dan tebal epitel epididimis. Hasil signifikan terlihat pada dosis 25mg/100 gBB dan 50mg/100gBB.

**Kata kunci** : ekstrak pare, histologis, testis, epididimis, eksperimental.

### **Abstract**

**The Effect of Bitter-melon (*Momordica charantia, L*) Given to The Testis and Epididymis Histology Structure of Male Rates (*Rattus norvegicus*) Sprague Dawley®.** Active compound in pare namely *Cucurbitacins* which belonged to *Tripenoid* Glycosides thought to inhibit spermatogenic cell development through cytotoxic and hormonal effect. Aim of this study is to measure and analyze the weight and histology structure of testis and epididymis Sprague Dawley (*Rattus Novergicus*) male rat as a result of giving pare extract (*Momordica charantia, L*). This study has been done in March to August 2013 in Laboratorium Bersama PPSUnsri and results in the form of histology slides has been done in Bagian Biologi Kedokteran Universitas Sriwijaya. The study design was *Random Alokasi Desain*, using 24 male rat as experimental groups, which divided to 4 group, each group consist of 6 male rats. Each group had 15mg/100gBB, 25mg/100gBB, 50mg/100gBB Pare extract and for control group had been given *saline fisiologis*, the animals were fed orally. Study results showed reduction average of testis and epididymis weight, reduction average of tubulus seminiferus in diameter, thickness average reduction of germinal seminiferous tubules epithelium and epididymis epithelium thickness depletion between control and experimental groups. The thickness of germinal seminiferous tubules epithelium in pos hoc tes between control group and experimental groups were 0.000 So, there was significant difference for the thickness of germinal seminiferous tubules epithelium between control group and

experimental group. For the thickness of epididymis epithelium, in post hoc test result p value were 0.000. It showed that pare extract can lower tubuli in diameter and thickness of germinal seminiferous tubules epithelium and the thickness of epididymis epithelium significantly ( $p= 0.000$ ). From the study result can be concluded that pare extract can lower testis and epididymis weight, seminiferous tubules in diameter, thickness of germinal seminiferous tubules epithelium and epididymis epithelium. Significant result can be seen in dosages 25mg/100 gBB and 50mg/100gBB.

**Keywords:** white tumeric extract, dosages, histology and weigh dosages of the testes and epididymis, safety

## 1. Pendahuluan

Infertilitas merupakan masalah yang dialami pria dan wanita diseluruh dunia. Infertilitas adalah pasangan yang menjalani hubungan seksual secara teratur tanpa perlindungan selama 12 bulan dan tidak terjadi kehamilan. Kasus infertilitas sejak beberapa tahun terakhir meningkat<sup>1</sup>. Di negara-negara maju seperti Amerika, Jepang ditemukan kasus infertil baik pria maupun wanita sekitar 80% dari 400 juta pasangan, dan berdasarkan survey kesehatan rumah tangga (1996) diperkirakan  $\pm 3,5$  juta pasangan (7 juta orang) mengalami infertilitas. Saat ini, para ahli memastikan angka infertil meningkat mencapai 15%-20% dari sekitar 50 juta pasangan di Indonesia<sup>2</sup>.

Saat ini diketahui kelainan pada pria memberi kontribusi 30% dan 20% disebabkan kelainan kedua belah pihak pasangan. Oleh sebab itu faktor pria atau suami memegang kontribusi 50% pada pasangan infertil atau dengan kata lain baik suami maupun isteri mempunyai kontribusi yang sama<sup>3</sup>. Salah satu jenis tanaman antifertilitas tersebut adalah buah pare (*Momordica charantia* L). Buah pare sering digunakan sebagai lalapan ternyata mengandung khasiat lebih bagi kesehatan. Sejak diketahui bahwa tanaman pare berkhasiat terhadap kesehatan maka beberapa peneliti berusaha mengetahui dan mengisolasi bahan yang terkandung dalam tanaman pare. Sebagai tumbuhan bangsa cucurbitaceae, juga mengandung bahan yang tergolong dalam glikosida triterpen atau cucurbitasin<sup>4</sup>. Senyawa antifertilitas pada prinsipnya bekerjadengan dua cara yaitu melalui efek sitotoksik dan melalui efek hormonal yang menghambat laju metabolisme sel spermatogenik dengan cara mengganggu keseimbangan hormon<sup>5</sup>. Senyawa aktif yang terdapat dalam pare yaitu kukurbitasin yang termasuk golongan glikosida tripenoid diduga bekerja menghambat perkembangan sel spermatogenik melalui efek sitotoksik dan melalui efek hormonal<sup>6</sup>.

Sejalan dengan penelitian yang dilakukan oleh Sutyarso menyimpulkan bahwa efek ekstrak buah pare menekan fungsi testis mencit jantan percobaan dalam memproduksi spermatozoa<sup>7</sup>. Selanjutnya dijelaskan bahwa pemberian ekstrak pare selama 20 hari didapatkan 18% tubulus seminiferus tidak ditemukan adanya spermatosit primer dan mengandung 38% spermatid abnormal. Parameter lain terlihat bahwa diameter tubulus seminiferus mencit pada pemberian ekstrak pare selama 40 hari tidak dijumpai

adanya spermatid. Hal tersebut diduga karena efek sitotoksik sehingga sel-sel spermatogenik yang mengisi tubulusseminiferus tidak dapat mempertahankan aktifitasnya. Sementara pada pemberian ekstrak pare selama 60 hari 75% tubulus seminiferus tidak dijumpai adanya spermatid. Penurunan jumlah sel-sel spermatogenik tubulus seminiferus dan diameter epididimis sangat dipengaruhi oleh besarnya dosis pemberian ekstrak pare. Semakin tinggi dosis buah pare yang diberikan maka zat aktif yang terkandung didalam buah pare akan semakin tinggi. Dalam hal ini zat aktif tersebut mampu mempengaruhi kerja hormon sehingga mengurangi jumlah sel-sel spermatogenik<sup>8</sup>.

Berdasarkan hasil penelitian sebelumnya dan latar belakang menunjukkan bahwa ekstrak pare (*Momordica charantia*, L) dapat berpengaruh terhadap penurunan kadar produksi hormon testosteron intra-testikuler, penurunan hormon testosteron mengindikasikan adanya perubahan berat dan struktur histologi dari organ reproduksi. Penelitian ini bertujuan untuk membuktikan pengaruh kandungan zat yang terdapat pada ekstrak pare terhadap perubahan berat dan struktur histologi testis serta epididimis tikus jantan Sprague Dawley<sup>®</sup> sebagai organ reproduksi pembentukan spermatozoa.

## 2. Metode Penelitian

### Persiapan Bahan Uji

Pembuatan ekstrak Pare (*Momordica charantia*,L) dimulai dengan pare dipotong kemudian dikeringkan utk menjadi simlicia. Setelah itu dihancurkan dengan blender dibungkus dengan kertas saring dan di masukkan kedalam tabung alat soxhlet (*porous thimble*) dengan methanol 96% sebanyak 750 cc dan di endapkan selama 2 (dua) hari, setelah itu dikeluarkan dari tabung ekstraksi dan masuk kedalam labu (flask). Hasil Ekstraksi didestilasi dalam lemari asam hingga menjadi ekstrak kering, Setelah didapat ekstrak kering kemudian dilakukan penimbangan untuk menentukan takaran ekstark pare (*Momordica charantia*,L) dalam berbagai tingkat takaran.

### Populasi dan Sampel Penelitian

Populasi hewan uji yang digunakan dalam penelitian ini adalah tikus putih jantan (*Rattus norvegicus*) strain *Sprague dawley*. Sampel penelitian merupakan sebagian dari populasi yang memenuhi syarat inklusi dan eksklusi, dan dibagi menjadi 4 kelompok.

**Tahap Pelaksanaan**

Ekstrak Pare (*Momordica charantia,L*)diberikan secara oral dengan menggunakan sonde, diberikan dengan dosis 15mg/100gBB, 25mg/100gBB, 50mg/100gBBdan satu kelompok kontrol diberikan *saline fisiologis* dan diberikan selama 56 hari. Pada hari ke 57 tikus dikorbkan dengan cara pembiusan dgn kloroform dan dislokasi leher, kemudian dilaparotomi, dan diambil bagian testis dan epididimisnya, selanjutnya dibersihkan dengan NaCl 0,9% lalu di timbang beratnya kemudian baru dilakukan pembuatan preparat histologi dengan metode parafin dan hematoaksin-eosin di RS RK. Charitas Palembang.

**Berat Testis**

Pengambilan organ testis dilakukan dengan membuka kulit tubuh didaerah testis dengan posisi telentang. Kemudian organ testis diambil dengan cara memotong bagian epididimis dan dibersihkan dari jaringan ikat serta lemak. Setelah itu testis ditimbang dengan timbangan elektronik lalu dimasukkan kedalam cairan fiksatif dan dilabelisasi.

**Diameter Tubulus Seminiferus**

Pengukuran diameter tubulus seminiferus dilakukan dengan menggunakan alat mikrometer yaitu dengan mengukur antara dua titik yang berseberangan pada garis tengahnya, titik tersebut berada pada membrana basalis tubulus seminiferus. Tubulus yang dipilih adalah tubulus yang memiliki penampang bulat dengan ukuran yang kurang lebih sama. Hasil pengukuran dinyatakan dalam satuan mikrometer (µm)

**Tebal Epitel Germinal Tubulus Seminiferus**

Pengukuran tebal epitel germinal tubulus seminiferus dengan menggunakan alat mikrometer yaitu selisih antara diameter tubulus seminiferus dengan diameter lumen tubulus selanjutnya dibagi dua. Tubulus yang dipilih adalah tubulus yang memiliki penampang bulat. Hasil pengukuran dinyatakan dalam satuan mikrometer (µm).

**Berat Epididimis**

Pengambilan organ epididimis dilakukan dengan membuka kulit tubuh didaerah perut dengan posisi telentang. Kemudian organ epididimis diambil dengan cara memisahkan testis dan epididimis lalu dibersihkan dari jaringan ikat serta lemak. Setelah itu epididimis ditimbang dengan timbangan elektronik lalu dimasukkan kedalam cairan fiksatif dan dilabelisasi.

**Tebal Epitel Epididimis**

Pengukuran tebal epitel epididimis dengan menggunakan alat mikrometer yaitu selisih antara diameter epididimis dengan diameter lumen selanjutnya dibagi dua. Hasil pengukuran dinyatakan dalam satuan mikrometer (µm).

**3. Hasil**

**Hasil Uji Homogenitas**

Berdasarkan Tabel 1. Terlihat bahwa rata-rata umur sebelum perlakuan pada tikus jantan Sprague Dawley® pada

kelompok kontrol 101,33±6,97, Ekstrak pare 15mg/100g BB96,33±7,22, Ekstrak pare 25mg/100g BB98,83±9,04, Ekstrak pare 50 mg/100g BB97,66±7,08. Hasil uji statistik didapatkan nilai  $p = 0,707$  dengan nilai  $\alpha = 0,05$  ( $p > \alpha$ ), hal ini menunjukkan bahwa umur tikus sebelum perlakuan homogendan memenuhi persyaratan dalam penelitian eksperimental sehingga penelitian dapat dilanjutkan.

**Tabel 1. Hasil Uji Homogenitas terhadap Berat Tikus Putih Jantan (*Rattus norvegicus*) Sparaque Dawley®**

Kelompok Perlakuan	n	Rerata ± SD (Hari)	p value
Saline fisiologis	6	101,33 ± 6,97	
Ekstrak pare 15mg/100g BB	6	96,33 ± 7,22	0,707
Ekstrak pare 25mg/100g BB	6	98,83 ± 9,04	
Ekstrak pare 50 mg/100g BB	6	97,66 ± 7,08	

Uji homogenitas menggunakan *Levene test*

**Tabel 2. Analisis Uji Homogenitas Berat Badan Tikus Jantan (*Rattus norvegicus*) Sprague Dawley®**

Kelompok Perlakuan	n	Rerata ± SD (Gram)	p value
Saline fisiologis	6	295,50 ± 4,63	
Ekstrak pare 15mg/100g BB	6	290,83 ± 6,24	0,440
Ekstrak pare 25mg/100g BB	6	292,16 ± 7,02	
Ekstrak pare 50 mg/100g BB	6	292,50 ± 6,02	

Uji homogenitas menggunakan *Levene tes*

Berdasarkan Tabel 2. Terlihat bahwa rata-rata berat tikus sebelum perlakuan pada tikus putih jantan strain Sprague Dawley® pada kelompok kontrol (*saline fisiologis*) 295,50 ± 4,63, Ekstrak pare 15mg/100g BB290,83 ± 6,24, Ekstrak pare 25mg/100g BB292,16 ± 7,02,Ekstrak pare 50 mg/100g BB 292,50 ± 6,02. Hasil uji statistik didapatkan nilai  $pvalue = 0,440$  dengan nilai  $\alpha = 0,05$  ( $p > \alpha$ ), hal ini menunjukkan bahwa berat badan tikus sebelum perlakuan homogendan memenuhi persyaratan dalam penelitian eksperimental sehingga penelitian dapat dilanjutkan.

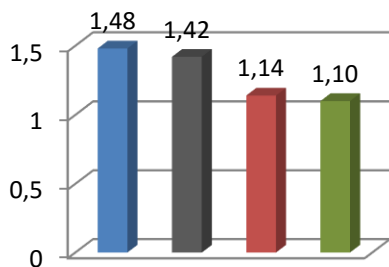
**Berat Testis**

**Tabel 3. Hasil Uji Pengaruh Pemberian temuputih terhadap Berat Testis (g) Tikus Putih Jantan (*Rattus norvegicus*)Sparaque Dawley®**

Kelompok	Mean (g) ± SD	<i>p</i>
Saline fisiologis	1.48 ± 0,09	
Ekstrak pare 15mg/100g BB	1.42 ± 0,08	0,000
Ekstrak pare 25mg/100g BB	1.14 ± 0,06	
Ekstrak pare 50 mg/100g BB	1.10 ± 0,06	

*One way ANOVA Test*

Dari Tabel 3. terlihat bahwa hasil uji *Anova* antara kelompok perlakuan didapatkan *p value* = 0,000 (*p*<0,05) yang berarti bahwa ada perbedaan bermakna dari pemberian ekstrakpemberian ekstrak pare (*Momordica charantia*, L) terhadap berat testis antar kelompok perlakuan. Berdasarkan hal ini maka uji dapat dilanjutkan dengan uji *Post Hoc Bonferroni* untuk melihat dosis pemberian ekstrak pare (*Momordica charantia*, L) mana yang berpengaruh terhadap berat testis antar kelompok perlakuan.



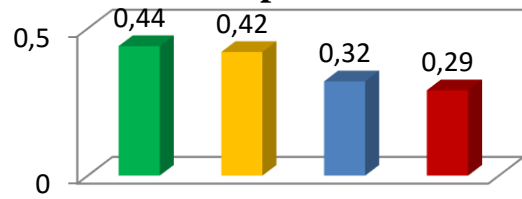
**Gambar 1. Rerata Berat Testis (g) pada kelompok kontrol dan kelompok perlakuan**

**Berat Epididimis**

**Tabel 4. Pengaruh Pemberian Ekstrak Pare (*Momordica charantia*, L) terhadap Berat Epididimis pada dosis 15mg/100g BB, 25 mg/100g BB dan 50mg/100g BB.**

Kelompok Perlakuan	Rerata ± SD setelah perlakuan (gram)	<i>p value</i>
Saline fisiologis	0,44 ± 0,04	
Ekstrak pare 15mg/100g BB	0,42 ± 0,06	0,001
Ekstrak pare 25mg/100g BB	0,32 ± 0,06	
Ekstrak pare 50 mg/100g BB	0,29 ± 0,07	

**Berat Epididimis**



**Gambar 2. Rerata Berat Epididimis**

**Diameter Tubulus Seminiferus**

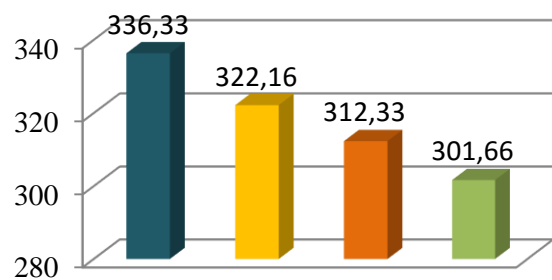
Dari Tabel 5. terlihat bahwa hasil uji *Anova* antara kelompok perlakuan didapatkan *p value* = 0,000 (*p*<0,05) yang berarti bahwa ada perbedaan bermakna dari pemberian ekstrakpemberian ekstrak pare (*Momordica charantia*, L) terhadap diameter tubulus seminiferusantar kelompok perlakuan. Berdasarkan hal ini maka uji dapat dilanjutkan dengan uji *Post Hoc Bonferroni* untuk melihat dosis pemberian ekstrak pare (*Momordica charantia*, L) mana yang paling berpengaruh terhadap diameter tubulus seminiferusantar kelompok perlakuan.

**Tabel 5. PengaruhPemberian Ekstrak Pare (*Momordica charantia*, L) terhadap Diameter tubulus seminiferus pada dosis 15 mg/100g BB, 25 mg/100g BB dan 50mg/100g BB.**

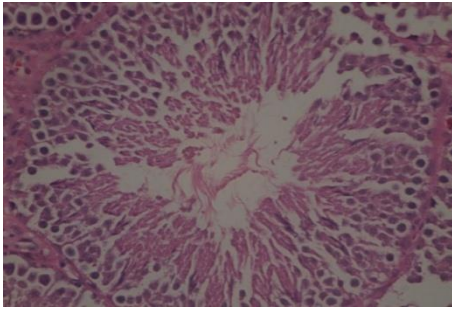
Kelompok Perlakuan	Rerata ± SD setelah perlakuan (µm)	<i>p value</i>
Saline fisiologis	336,33 ± 4,63	
Ekstrak pare 15mg/100g BB	322,16 ± 11,39	0,000
Ekstrak pare 25mg/100g BB	312,33 ± 10,98	
Ekstrak pare 50 mg/100g BB	301,66 ± 9,07	

Hasil Uji *One way Anova*

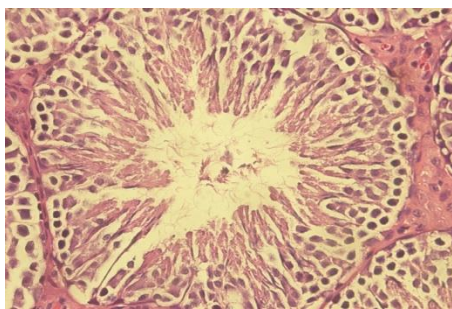
**Diameter tubulus seminiferus**



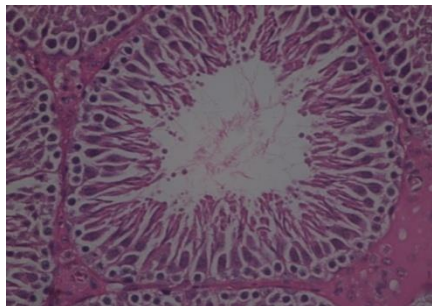
**Gambar 3. Rerata Diameter Tubulus seminiferus**



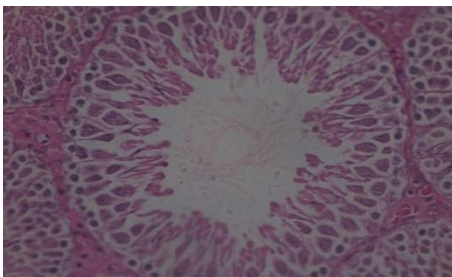
Gambar 4. Struktur tubulus seminiferus tikus putih jantan kelompok control. Pewarnaan HE dan pembesaran 400x



Gambar 5. Struktur tubulus seminiferus pada Kelompok perlakuan 15mg/100gBB



Gambar 6. Struktur tubulus seminiferus tikus putih jantan kelompok perlakuan (K-2), takaran pemberian ekstrak Pare 25mg/100gBB. Pewarnaan HE dan pembesaran 400X.



Gambar 7. Struktur tubulus seminiferus tikus putih jantan kelompok perlakuan (K-3), takaran pemberian ekstrak Pare 50mg/100gBB. Pewarnaan HE dan pembesaran 400X.

### Tebal Epitel Germinal Tubulus Seminiferus

Dari Tabel 6. terlihat bahwa hasil uji *Anova* antara kelompok perlakuan didapatkan  $p$  value = 0,000 ( $p < 0,05$ ) yang berarti bahwa ada perbedaan bermakna dari pemberian ekstrak pemberian ekstrak pare (*Momordica charantia*, L) terhadap tebal epitel germinal antar kelompok perlakuan. Berdasarkan hal ini maka uji dapat dilanjutkan dengan uji *Post Hoc Bonferroni* untuk melihat dosis ekstrak pemberian ekstrak pare (*Momordica charantia*, L) terhadap tebal epitel germinal antar kelompok perlakuan.

Tabel 6. Hasil Uji Pengaruh Pemberian Ekstrak Pare terhadap Tebal Epitel Germinal Tubulus Seminiferus ( $\mu$ m) Tikus Putih Jantan (*Rattus norvegicus*)Sparaque Dawley®

Kelompok Perlakuan	Rerata $\pm$ SD setelah perlakuan ( $\mu$ m)	$p$ value
Saline fisiologis	92.66 $\pm$ 7,99	0,000
Ekstrak pare 15mg/100g BB	90.50 $\pm$ 15,08	
Ekstrak pare 25mg/100g BB	75.66 $\pm$ 7,91	
Ekstrak pare 50 mg/100g BB	66.83 $\pm$ 6,27	

### Hasil uji One Way Anova

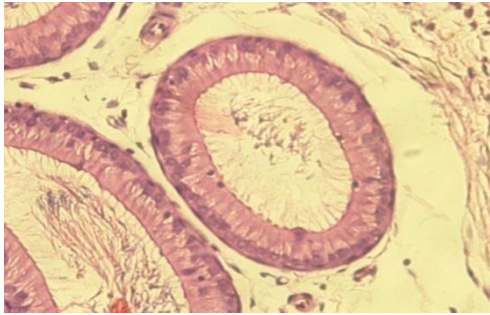
Dari Tabel 7. terlihat bahwa hasil uji *Anova* antara kelompok perlakuan didapatkan  $p$  value = 0,000 ( $p < 0,05$ ) yang berarti bahwa ada perbedaan bermakna dari pemberian ekstrak pemberian ekstrak pare (*Momordica charantia*, L) terhadap tebal epitel germinal antar kelompok perlakuan. Berdasarkan hal ini maka uji dapat dilanjutkan dengan uji *Post Hoc Bonferroni* untuk melihat dosis ekstrak pemberian ekstrak pare (*Momordica charantia*, L) terhadap tebal epitel germinal antar kelompok perlakuan.

### Tebal Epitel Epididimis

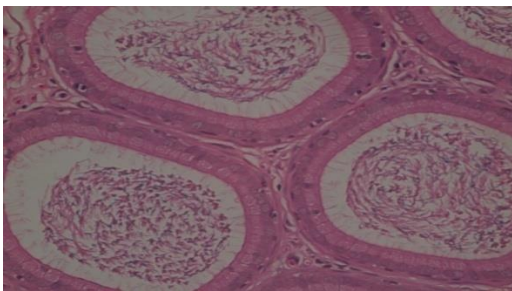
Tabel 7. Hasil Uji Pengaruh Pemberian Ekstrak Pare terhadap Tebal Epitel Epididimis ( $\mu$ m) Tikus Putih Jantan (*Rattus norvegicus*)Sparaque Dawley®

Kelompok Perlakuan	Rerata $\pm$ SD setelah perlakuan ( $\mu$ m)	$p$ value
Saline fisiologis	16,66 $\pm$ 1,83	0,000
Ekstrak pare 15mg/100g BB	14,83 $\pm$ 1,16	
Ekstrak pare 25mg/100g BB	10,58 $\pm$ 1,42	
Ekstrak pare 50 mg/100g BB	8,00 $\pm$ 0,44	

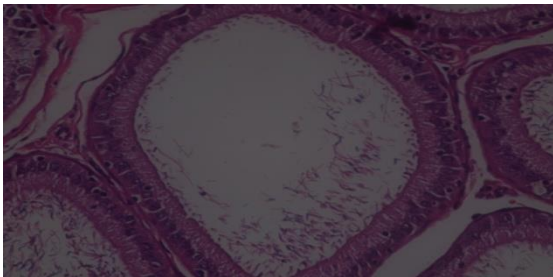
### Hasil uji one way Anova



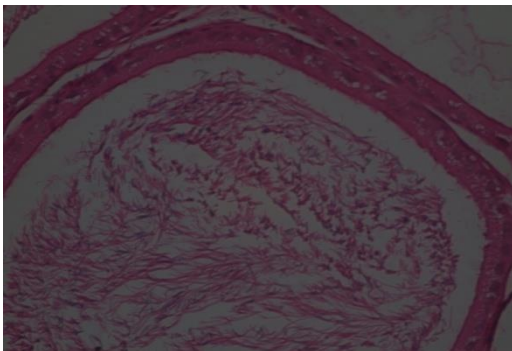
**Gambar 8.** Tebal epitel epididimis tikus putih jantan kelompok Kontrol dengan pemberian Ekstrak Pare Pewarnaan HE dan pembesaran 400X



**Gambar 9.** Tebal epitel epididimis tikus putih jantan Kelompok perlakuan ekstrak pare 15mg/100gBB



**Gambar 10.** Tebal epitel epididimis tikus putih jantan Kelompok Perlakuan Ekstrak pare 25mg/100gBB



**Gambar 11.** Tebal epitel epididimis tikus putih jantan Kelompok pemberian ekstrak pare 50mg/100gBB

## 4. Pembahasan

### Berat Testis

Berat testis merupakan hal yang dapat dilakukan pengamatan secara makroskopis untuk mengetahui ada tidaknya efek pemberian ekstrak temu putih. Berat testis antara lain ditentukan oleh perkembangan epithelium tubulus seminiferus. Di duga penurunan berat testis dapat disebabkan oleh atropi, yaitu suatu proses penyusutan atau berkurang besarnya suatu organ tubuh atau jaringan dari keadaan semula atau dari bentuk normalnya<sup>9</sup>. Berkurangnya ukuran sel disebabkan oleh berkurangnya jumlah sitoplasma dan jumlah organel sitoplasma serta biasanya terkait dengan penurunan metabolisme. Organel yang berdegenerasi diambil vakuola lisosom untuk menjalani degradasi enzimatik (autofagi). Berkurangnya ukuran sel disebabkan oleh berkurangnya jumlah sitoplasma dan jumlah organel sitoplasma serta biasanya terkait dengan penurunan metabolisme. Organel yang berdegenerasi diambil vakuola lisosom untuk menjalani degradasi enzimatik (autofagi). Membran organel yang tersisa sering terkumpul di dalam sitoplasma sebagai pigmen lipofusin coklat. Pengurangan jumlah sel disebabkan oleh ketidakseimbangan proliferasi dan kematian sel dalam jangka waktu lama<sup>6</sup>. Hasil penelitian ini serupa dengan hasil penelitian yang menyatakan bahwa ekstrak pare dengan dosis yang semakin tinggi dan pemberian ekstrak yang lama akan menghambat perkembangan testis dan menyebabkan atropi (pencecilan ukuran) testis dibanding kontrol<sup>6</sup>. Pengurangan jumlah sel disebabkan oleh ketidakseimbangan proliferasi dan kematian sel dalam jangka waktu lama<sup>9</sup>. Pada hewan jantan, *Gonadotrophin Releasing Hormone* (GnRH) disekresikan dari hipotalamus untuk menstimulasi pelepasan *lutensising hormone* (LH) dan *Follicle Stimulating Hormone* (FSH) dari pituitari anterior. LH and FSH mengatur aktivitas testis. LH merangsang sel-sel Leydig untuk memproduksi testosterone. FSH akan menstimulasi sel-sel Sertoli untuk proses pembentukan sel-sel germinal pada spermatogenesis.. Penurunan FSH dan kadar testosterone inilah yang juga diduga menurunkan berat testis.

### Diameter Tubulus Seminiferus.

Dari hasil penelitian didapatkan adanya pencecilan pada diameter tubulus seminiferus hal tersebut diduga karena efek sitotoksik dari momorkosida, sehingga sel-sel spermatogenik yang mengisi tubulus seminiferus tidak dapat mempertahankan aktifitasnya. Dengan demikian timbul adanya perbedaan yang bervariasi pada sel-sel spermatogenik di tubulus seminiferus. Tubulus seminiferus merupakan bagian utama dari masa testis (sekitar 80%) yang merupakan tempat berlangsungnya proses spermatogenesis. Sel-sel endokrin yang mengeluarkan hormon testosterone (sel-sel leydig) terletak di jaringan ikat antar tubulus-tubulus seminiferus. Sel leydig mengandung enzim yang dibutuhkan untuk sintesis testosterone. Setelah disekresikan testosterone yang disekresi

diikat oleh ABP (*Androgen Binding Protein*) yang disekresikan oleh sel sertoli masuk ke lumen tubulus seminiferus untuk proses spermatogenesis<sup>10</sup>. Sejalan dengan hasil penelitian sebelumnya bahwa penurunan yang terjadi pada diameter tubulus seminiferus diduga dikarenakan terhambatnya sekresi LH di hipofisis anterior yang berfungsi untuk menstimulus pertumbuhan dan jumlah sel leydig. Sehingga sekresi testosteron berkurang dan menghambat sel leydig untuk memproduksi hormon testosteron, sehingga terjadi penurunan kadar hormon testosteron. Kurangnya kadar hormon testosteron dan FSH inilah yang diduga dapat menyebabkan atrofi-tropi tubulus seminiferus<sup>10</sup>.

### **Tebal Epitel Germinal Tubulus Seminiferus**

Dari gambar histologi diatas terlihat bahwa terjadi pengurangan ketebalan epitel germinal tubulus seminiferus antara kelompok kontrol dengan kelompok perlakuan. Hal ini mungkin disebabkan karena kandungan zat aktif pare diantaranya *kukurbitasin* yang digolongkan dalam *glikosida triterpen* memiliki struktur dasar *siklopentana pehidrofenatrena* yang dimiliki oleh steroid. Di ketahui bahwa steroid dapat berperan sebagai penghambat spermatogenesis dan bersifat reversibel. Kandungan zat aktif pare yakni *kukurbitasin* tadi dapat menghambat proses mitosis sehingga perkembangan sel epitel germinal ikut terhambat bahkan rusak, terbukti dengan mengurangnya ketebalan epitel germinal. Tubulus seminiferus merupakan bagian utama testis yang terdiri dari sejumlah besar sel epitel germinal (sel epitel benih) yang disebut spermatogonia (spermatogonium = tunggal). Spermatogonia terletak di dua sampai tiga lapisan luar sel-sel epitel tubulus seminiferus. Spermatogonia terus-menerus membelah untuk memperbanyak diri, sebagian dari spermatogonia berdiferensiasi melalui tahap-tahap perkembangan tertentu untuk membentuk sperma<sup>11</sup>. Dalam proses spermatogenesis testosteron dan FSH memiliki peranan yang penting. Tetapi karena steroid diketahui dapat menghambat 17- $\beta$ -hidroksisteroidoksidoreduktase, enzim yang dibutuhkan dalam sintesis androstenodion menjadi testosteron, sehingga pada defisiensi enzim tersebut mengakibatkan penurunan kadar testosteron yang mengakibatkan terganggunya proses spermatogenesis dan atrofi pada sel-sel spermatogenik. Penurunan jumlah sel-sel spermatogenik akan menyebabkan berkurangnya tebal epitel germinal tubulus seminiferus<sup>12,13</sup>. Secara fisiologis, dalam system portal Hipotalamus-Hipofisis-Testis (HHT), hipotalamus mensekresikan GnRH untuk menstimulus hipofisis anterior mensekresikan FSH dan LH, namun karena flavonoid yang berikatan dengan RE maka menyebabkan pertumbuhan dan pematangan sel leydig serta jumlah sel leydig pun berkurang sehingga sekresi hormon testosteron pun berkurang<sup>14</sup>. Apabila testosteron didalam sel leydig berkurang maka akan mengakibatkan proses spermatogenesis juga terganggu. Hambatan atau gangguan spermatogenesis dapat dilihat

dari letak sel spermatogenesis yang tidak teratur sehingga lumen tidak mempunyai batas yang tegas<sup>15</sup>.

Penurunan tebal epitel germinal tubulus seminiferus pada tikus jantan disebabkan oleh adanya gangguan aktifitas mitosis sel-sel spermatogenik oleh ekstrak pare yang berakibat pada terganggunya proses proliferasi sel spermatogenik dalam tubulus seminiferus<sup>15</sup>.

### **Berat Epididimis**

Penurunan berat epididimis ini diduga disebabkan karena terjadinya gangguan terhadap perkembangan maupun fungsi epididimis. Penurunan berat epididimis ini diduga disebabkan karena oleh kandungan senyawa steroid yang terdapat pada Pare, steroid merupakan senyawa yang bersifat estrogenic, karena mampu merangsang pembentukan estrogen dalam tubuh sehingga meningkatkan kadar estrogen, Peningkatan kadar estrogen akan memberikan umpan balik negatif ke hipofisis anterior, untuk tidak melepaskan FSH dan LH. Penurunan kadar LH menyebabkan gangguan terhadap sekresi testoteron oleh sel leydig<sup>6</sup>. Penurunan berat epididimis ini disebabkan karena hormon testosteron yang mengontrol fungsi epididimis juga menurun. Dimana penurunan hormon testosteron ini terjadi dikarenakan FSH menurun dan LH terhambat<sup>3</sup>. Karena penurunan hormon testosteron ini, maka menyebabkan terjadinya perubahan di dalam duktus epididimis yaitu degenerasi epitel epididimis<sup>17</sup>. Selain itu epididimis merupakan tempat maturasi spermatozoa. Sehingga kemungkinan lain dari penurunan berat epididimis ini diduga disebabkan karena steroid yang berikatan dengan reseptor estrogen dapat menyebabkan penurunan kadar testosteron dan FSH yang mengakibatkan terganggunya proses spermatogenesis bahkan dapat menyebabkan atrofi pada sel-sel spermatogenik<sup>8</sup>. Sehingga dapat menurunkan jumlah spermatozoa yang disimpan pada cauda epididimis. Apabila jumlah spermatozoa menurun maka berat epididimis juga akan menurun.

### **Tebal Epitel Epididimis**

Penurunan jumlah testoteron berpengaruh pada tebal epitel epididimis<sup>17</sup>. Testoteron berperan mengatur morfologi sel epitel epididimis, Apabila testoteron menurun maka morfologi sel epitel epididimis mengalami penurunan dan bila semakin lama akan terjadi degenerasi sel epitel epididimis. Dan epididimis mempunyai fungsi protektif dan fungsi imun yang dijalankan oleh sel halo. Apabila testoteron menurun maka fungsi sel halo pada epididimis sebagai pertahanan akan terganggu akibatnya bahan bio aktif yang bersifat toksik seperti: Alkaloid, flavonoid dan saponin dapat berpengaruh terhadap tebal epitel epididimis, sehingga terjadi degenerasi pada sel epitel epididimis yang berdampak pada penurunan ketebalan epitel epididimis. Testosteron yang mengatur morfologi sel epitel epididimis, sehingga apabila testosteron menurun maka morfologi sel epitel epididimis mengalami penyusutan yang semakin lama dapat menyebabkan terjadinya degenerasi sel epitel

epididimis<sup>18</sup>. Penurunan tebal epitel epididimis ini diduga disebabkan karena flavonoid dan kukurbitasin yang berikatan dengan reseptor estrogen mengakibatkan sekresi FSH menurun dan LH terhambat. Karena sekresi LH terhambat maka menyebabkan pertumbuhan dan jumlah sel leydig berkurang sehingga sekresi hormon testosteron juga ikut berkurang. Hal ini dikarenakan sel leydig merupakan tempat terjadinya proses steroidogenesis yang menghasilkan testosteron, jika jumlah atau fungsinya berkurang maka produksinya akan berkurang<sup>19</sup>. Setelah disekresikan, testosteron tersebut selanjutnya diikat oleh ABP yang disekresikan oleh sel sertoli<sup>20</sup>. Karena testosteron menurun maka sintesis ABP juga menurun, sehingga menyebabkan penurunan transport testosteron ke epididimis sehingga menyebabkan atropinya sel-sel epitel.

## 5. Simpulan dan Saran

Berdasarkan hasil penelitian tentang pengaruh pemberian ekstrak Pare (*Momordica charantia*, L) terhadap struktur histologi testis dan epididimis tikus putih jantan Sprague Dawley<sup>®</sup> yang diberikan gavage selama 56 hari, maka dapat disimpulkan bahwa ekstrak Pare berpengaruh terhadap struktur histologi testis dan struktur histologi epididimis tikus jantan (*Rattus norvegicus*) berarti hipotesis alternatif (Ha) diterima. Semakin tinggi takaran ekstrak pare, semakin menurun berat testis dan berat epididimis serta semakin meningkat gambaran histologi yang abnormal. Penurunan berat testis, berat epididimis, diameter tubulus seminiferus, tebal epitel germinal tubulus seminiferus, dan tebal epitel epididimis mulai terjadi pada takaran 25mg/100g BB dan 50mg/100g BB. Pemberian ekstrak pare berpengaruh terhadap berat testis, berat epididimis, diameter tubulus seminiferus, tebal epitel germinal tubulus seminiferus, tebal epitel epididimis. Prekursor yang ada pada ekstrak pare (kukurbitasin, triterpenoid, steroid) akan berakibat adanya feedback negatif pada HHT (*Hipotalamus Hipofise Testis*) sehingga mempengaruhi proses spermatogenesis, terutama pada Sel Leydig dan Sel Sertoli yang berpengaruh pada hormon LH (*Luteinizing Hormon*) dan FSH (*Follicle Stimulating Hormon*). Karena proses spermatogenesis terganggu maka pemberian ekstrak pare kemungkinan akan menurunkan produksi sperma meliputi jumlah dan kualitas sperma (morfologi dan motilitas).

Berdasarkan hasil penelitian, pembahasan, dan simpulan di atas maka disarankan untuk peneliti selanjutnya perlu dilakukan pengamatan terhadap sel-sel *Hipofise anterior* dan pemeriksaan kadar LH, FSH dan *Testosteron Intratestikuler* untuk mengetahui keterlibatan *Hipotalamus-Hipofise-Testis*, perlu dilakukan penelitian lebih lanjut terhadap kualitas sperma meliputi *Morfologi* dan *Motilitas* sperma dan perlu dilakukan penelitian lebih lanjut apakah terjadi pemulihan testis dan epididimis setelah pemberian ekstrak pare dihentikan.

## Daftar Acuan

1. Llewellyn D, 2001. *Dasar-dasar Obstetri dan Ginekologi* Ed VI, Jakarta, Hipokrates.
2. Siswono, 2003. *Infertilitas pada Pria*. Dalam Afriani, 2010. *Gambaran Kecemasan Pasangan Infertil yang berkunjung ke Rs Adenan Adenin, FK Keperawatan USU*.
3. Trilsky, 2008. *Infertilitas Pria*, <http://trilsky.wordpress.com/2008/01/09/infertilitas-pria-2/dikutip tanggal 09.05.2012>.
4. Grover JK, Yadav SP, 2004, Pharmacological actions and potential uses of *Momordica charantia*: a review, *J Ethnopharmacol.*, 93(1):123-132.
5. Kusumah, S. 1999. *Kegunaan Uji Fungsional Spermatozoa untuk Pria Infertile dan Fertilisasi in vitro*. Jakarta: FKUI.
6. Mitayani. 2009. *Pengaruh Pemberian Ekstrak Pare (Momordica charantia L) Terhadap Jumlah Spermatozoa, Diameter Tubulus Seminiferus dan Berat Testis Tikus Jantan Strain Wistar Sebagai Bahan Kontrasepsi Alamiah*. Tesis Unpad.
7. Sutyarso. 1992. *Pengaruh Pemberian Ekstrak Buah Pare (Momordica charantia L) terhadap Fertilitas Mencit Jantan Mus musculus L Strain LMR*. Tesis Ilmu Kedokteran Dasar Pascasarjana Universitas Indonesia.
8. Taufiqurrachman. 1999. *Pengaruh Ekstrak momordica charantia L (pare) terhadap Peningkatan Kadar Testosteron, LH, dan FSH serta Perbedaan Peningkatannya pada Tikus Jantan Sprague Dawley*. Tesis Magister. Program Studi Ilmu Biomedik Program Pasca Sarjana Universitas Diponegoro.
9. Chandrasoma, Taylor CR. 2005. *Ringkasan Patologi Anatomi* ed.2. Alih Bahasa Soedoko R. Penerbit Buku Kedokteran EGC, Jakarta, Indonesia.
10. Yama, O.E, et al. 2011. *Sperm Quotient in Sprague Dawley Rats Fed Graded Doses of Seed Extract of Momordica charantia*. Middle East Fertility Society Journal 16: 154-158.
11. Patricia E. 2007. *Lange Endocrine Physiology* 2nd Edition. Lange McGraw-Hill. Available From: pf MED:CINE. Permana, Z. 2010. *Konsumsi, Kecernaan dan Performa Tikus Putih (Rattus norvegicus) yang Diberi Ransum Disuplementasi Biomineral Cairan Rumen*. Institut Pertanian Bogor.
12. Malini, D.M. 2011. *Mekanisme kerja antifertilitas senyawa fitosterol yang diisolasi dari daun senggugu (clerodendron serratum) pada tikus (Rattus norvegicus) jantan*. <http://blogs.unpad.ac.id/abigamika diakses 10 Desember 2012>.



13. Brinkwoth, M.H. and D.J. Handelsman. 2000. *The Male Reproduction System*. Saunders, Philadelphia USA
14. Herliawati. 2007. *Uji Berbagai Dosis Ekstrak Buah Cabe Jawa (Piper retrofractum vahl.) pada Kelenjar Prostate dan Vesikula Seminalis Mencit Jantan Albino (Mus musculus)*. Tesis Magister. Program Studi Ilmu Biomedik Program Pascasarjana Universitas Sriwijaya.
15. Faranita OV. 2009. *Kualitas Spermatozoa pada Tikus Wistar Jantan*. Fakultas Kedokteran Universitas Diponegoro Semarang. Ganong, WF. 1998. *Fisiologi Kedokteran*.
16. Albert, M. dan Roussel, C. 1983. *Change From Puberty to Adulthood in The Concentration, Motility and Morphology of Mouse Epididymal Spermatozoa*. *International Journal of Andrology*: 446-460. [Full text].
17. Arsyad, KM. 1980. *Manfaat dan Dampak Klinik Penggunaan Androgen pada Pria*. *Majalah Andrologi Indonesia*. Edisi 5 : 142-148.
18. Sugana. 1986. *Penampilan Reproduksi dan Pertumbuhan Tikus Putih (Rattus rattus)*. *Media Perternakan*, 11 : 94-103.
19. Winarno, M.W, B.Nuratmi dan Y.Astuti. 2002. *Pengaruh Infus Buah Pare (Momordica charantia L) terhadap Kelenjar Prostat Tikus Putih*. *Media Litbang Kesehatan Volume XII Nomor 2*.
20. Pontoh FL, Hinawan S, Marwanto W, Raharjo J, 1990. *Penilaian Histopatologik Biopsi Tesis untuk Prediksi nilai Prognostik pada Infertilitas*. *Medika No.7 Tahun XXVI*:533-536.